Lane Medical Library

BEITRÄGE
ZUR KENNTNIS DER
ANEURYSMEN.

INAUGURAL-DISSERTATION
WELCHE
ZUR ERLANGUNG DER DOKTORWÜRDE
IN DER
MEDIZIN UND CHIRURGIE
MIT ZUSTIMMUNG DER
MEDIZINISCHEN FAKULTÄT
DER
FRIEDRICH-WILHELMS-UNIVERSITÄT
ZU BERLIN
AM
4. DEZEMBER 1894
NEBST DEN ANGEFUGTEN THESEN
ÖFFENTLICH VERTEIDIGEN WIRD
DER VERFASSER

OTTO ILLE
AUS BERLIN.

OPPONENTEN:

HERR CAND. MED. ERNST LOYDVED.
„ „ „ ADOLF SKORNA.
„ „ „ GUSTAV WEITHOENER.

BERLIN 1894.
BUCHDRUCKEREI F. POSEKEL, ORANIENSTR. 23.

Seinen teuren Eltern

in Liebe und Dankbarkeit

gewidmet

vom Verfasser.

Sechs Fälle von Aneurysmen sind in diesem Jahre in der hiesigen Kgl. chirurgischen Klinik zur Beobachtung gekommen. Fünf von diesen wurden operiert, bei einem wurde die Operation verweigert. Es möge mir gestattet sein, die Zusammenstellung der sehr umfangreichen Litteratur und Geschichte des Aneurysma zu übergehen. Nur drei in letzter Zeit erschienene und sehr eingehende Arbeiten seien hier kurz erwähnt:

Eppinger[2*]), Pathogenesis (Histogenesis und Aetiologie) der Aneurysmen einschliesslich des Aneurysma equi verminosum, führt auf Grund ausgedehnter mikroskop. Untersuchungen die Entstehung eines Aneurysma auf eine primäre Ruptur der Lamiva elastica zurück.

2) Thoma [19. 20],

a) über die Abhängigkeit der Bindegewebsneubildung in der Arterienintima von den mechanischen Bedingungen des Blutumlaufs,

b) Untersuchungen über Aneurysmen,

giebt ebenfalls auf Grund anatomischer Untersuchungen interessante Aufschlüsse über den Zusammenhang von Arteriosclerose und Aneurysma.

3) Bramann[1], das arteriellvenöse Aneurysma.

Während die beiden ersten Arbeiten sich mehr mit der Aetiologie und den pathologisch-anatomischen Verhältnissen der spontanen Aneurysmen beschäftigen, giebt uns die dritte eine ausgiebige Uebersicht über die gesamte Pathologie und Therapie der traumatischen und besonders der arteriellvenösen Aneurysmen und konnte deswegen besonders als Grundlage zu der vorliegenden Arbeit dienen.

Zunächst seien die 6 Krankengeschichten mitgeteilt.

I. Block, 51 Jahre alt, Locomotivführer.

Aneurysma Art. popl. d.

Anamnese: Im Jahre 1877 hat sich Pt. eine Verrenkung des linken Fusses zugezogen, 1889 einen Bruch des rechten Schulterblattes und einen linksseitigen Rippenbruch.

Im Jahre 1887 war Pt. an Gelenkrheumatismus erkrankt, der im Jahre 1892 zum zweiten Mal auftrat Vom Jahre 1887 an hat Pt. öfter an Herzklopfen gelitten.

*) Die hinter Namen stehenden Zahlen verweisen auf die am Ende angeführte Litteratur.

Ohne besondere nachweisbare Veranlassung rötete sich um Weihnachten 1891 das rechte Kniegelenk, es bestanden auch Schmerzen in dieser Gegend.

Pt. bemerkte bald darauf eine kleine Geschwulst in der rechten Kniekehle, in der er, wie er angiebt, schon damals Klopfen gefühlt hat. Bettruhe brachte die Geschwulst zunächst zum Schwinden.

Als Pt. jedoch wieder seinen Dienst aufnahm, kam die Geschwulst wieder und war immer von schwankender Grösse.

Pt. hat beobachtet, dass das rechte Bein immer kälter war als das linke.

Als im Juni 1892 die Zehen des rechten Fusses eine schwarze Färbung annahmen, begab sich Pt. zum Arzte. Es wurde ihm eine Binde verordnet, die Pt. bis jetzt getragen hat.

Die Verfärbung der Zehen verschwand nach kurzer Zeit der Ruhe. Da die Geschwulst durch Kompression nicht kleiner wurde, suchte Pt. die Klinik auf.

Status praesens: Kräftiger, gut genährter Mann. Der rechte Unterschenkel und der rechte Fuss sind bei der Aufnahme oedematös geschwollen In der rechten Kniekehle sieht man eine ungefähr taubeneigrosse Geschwulst, über der die Haut braunrot verfärbt ist. Die Geschwulst ist begrenzt von den Sehnen des M semitendinosus, semimembranosus und biceps, deren Sehnen zu beiden Seiten an der Geschwulst vorüberziehen. Von unten ist sie durch die beiden Köpfe des Gastrocnemius begrenzt.

Die Haut lässt sich über ihr in Falten aufheben, die Geschwulst ist gegen die Unterlage nicht verschieblich, die Consistenz ist prall elastisch. Beim Auflegen der Hand fühlt man deutliches Pulsieren, das mit dem Radialpuls synchron ist. Ferner fühlt man nur an einer bestimmten Stelle, die auf der lateralen Seite gelegen ist, deutliches Schwirren.

Die Ausculation der Geschwulst ergiebt ein lautes systolisches Blasen auf allen Stellen der Geschwulst. Die Art. femoralis ist stark sclerosiert, sie fühlt sich wie ein harter Strang an. Komprimiert man dieselbe, so wird die Geschwulst in der Kniekehle kleiner und die Pulsation verschwindet. An der Art. femoralis fühlt man mehrere kleine Ausbuchtungen.

Ueber der Femoralis hört man ein systolisches Doppelgeräusch, die Gegend oberhalb des Kniegelenks pulsiert deutlich, ferner sind die Hautvenen hier stärker als auf der linken Seite. Während am linken Fuss der Puls der Art. tibialis postica sehr deutlich fühlbar ist, ist rechts die Pulsation sehr

schwach und kaum fühlbar und scheint auch etwas verspätet.

Am Halse des Pt. sieht man, namentlich rechts, deutlich die Vena iugularis pulsieren, in der Incisura semilunaris des Sternums fühlt man ebenfalls deutliche Pulsation. Die Temporalarterien sind stark geschlängelt,

Die Untersuchung des Herzens ergiebt folgendes:

Die Herzdämpfung beginnt am rechten Sternalrand, ist nach links nicht verbreitert, nach oben reicht sie etwas über die zweite Rippe.

Der Spitzenstoss ist im 5. Intercostalraum gelegen, zwischen Parasternal- u. Mammillarline, nicht sehr verbreitert und stark hebend.

Man hört über der Spitze ein diastolisches Geräusch, ebenso über der Tricuspidalis.

An der Aorta ist das diastoliche Geräusch am stärksten. Der 1. Ton ist dumpf, oft ist auch ein kurzes praesystolisches Geräusch zu hören.

Ueber der Carotis hört man ein systolisches Blasen, der Radialpuls ist stark hebend, die Fingernägel sind etwas kolbig verdickt.

Capillarpuls ist vorhanden.

Das rechte Bein wird hoch gelagert.

13. II. 94. Während des Aufenthaltes des Pt. in der Klinik ist das Oedem am rechten Fuss völlig zurückgegangen; die Geschwulst blieb in der ersten Zeit unverändert, erst in den letzten zwei Tagen scheint sie etwas grösser geworden zu sein.

Der Temparaturunterschied zwischen beiden Füssen ist nur sehr gering.

13./II. Operation;

In Chloroformnarkose wird unter Esmarchscher Blutleere ein Hautschnitt über die Geschwulst gelegt, der nach oben und unten etwas verlängert wird, dann werden die Fascien auf der Hohlsonde gespalten und die Geschwulst frei gelegt.

Die Art. poplitea ist lateralwärts verlagert, sie zieht noch etwa 3 cm. längs des Sackes dahin, ehe sie sich erweitert und in den Blutsack übergeht.

Die Art. popl. wird etwa 3 cm. oberhalb des Sackes nach dem Abgang der A. genu sup. unterbunden, ebenso wird unterhalb des Sackes die A. popl. noch vor ihrer Teilung frei gelegt und hinter dem Abgang einer A. articularis inf. unterbunden.

Der Blutsack, der durch sehr viel Schwarten verdickt ist, wird eröffnet, es fliesst aus demselben nur wenig Blut, im Sacke selbst liegen viele wandständige Thromben. Als-

dann wird der Sack abgetragen, nur der Teil, der mit der V. poplitea verwachsen ist, bleibt bestehen, um letztere zu schonen. Auch nach unten hin reicht der Sack sehr weit und ist durch viele Schwarten verdickt.

Einige kleine verletzte Venen werden unterbunden und die Höhle mit Jodoformgase ausgefüllt. Lösung des Schlauches, Pappschienenverband mit sehr sorgfältiger Polsterung.

14./II. 94. Die Zehen des rechten Fusses fühlen sich noch immer kühl an, Verfärbungen der Zehen sind nicht zu bemerken.

Pt. klagt über Schmerzen im rechten Bein. Er giebt an, dass er in den Zehen kein Gefühl habe. Die Sensibilität an den Zehen ist so gut wie aufgehoben. In den obersten Teilen der Zehen besteht geringe Cyanose. Es wird ein Verbandwechsel vorgenommen, um den Tampon lockerer einzulegen. Es zeigt sich, das der rechte Unterschenkel in den 2 oberen Dritteln warm ist, dann wird mit einer ziemlich scharfen Grenze der Unterschenkel und Fuss kalt.

Der Jodoformtampon wird entfernt und durch einen lockeren ersetzt. Ein kleiner Teil der lateralen Wand der Höhle ist nekrotisch, ein kleines blutendes Gefäss wird unterbunden. Pappschienenverband, Hochlagerung des Beines,

15./II. Heut fühlt sich der Fuss etwas wärmer an. Auch die cyanotische Färbung hat nachgelassen.

16./II. Pt. klagt über Schmerzen in der Gegend der Achillessehne. Beim Verbandwechsel sieht man an dieser Stelle eine geringe Hautabschuppung. Der Tampon wird nur z. T. entfernt, der nekrotische Teil der Wunde hat sich etwas vergrössert.

Pappschienenverband, Hochlagerung des Beines,

20./II. V.-W. Der Zustand der Wunde ist als ein ziemlich guter zu bezeichnen. Die Zehen fühlen sich jedoch noch immer kühl an. Die bläuliche Verfärbung hat zugenommen. Sie betrifft jetzt alle Zehen mit Ausnahme des kleinen bis zur Basis der ersten Phalanx. Auf der 4. Zehe zeigt sich eine bläschenförmige Abhebung der Haut.

Auf der Plantarseite sieht man verschiedene grössere und kleinere blaue Flecke. Die Haut über die Achillessehne ist rot verfärbt An den Malleolen geringe Hautabschürfungen.

24./II. V.-W. Die nekrotischen Fetzen aus der Wunde werden entfernt. An den 4 ersten Zehen ist die Haut an der Endphalanx pergamentartig und faltig

Die Sensibilität in den 4 ersten Zehen ist aufgehoben.

26./II. Heut zeigt auch die Endphalanx der kleinen

Zehe eine bläuliche Verfärbung. Pt. klagt noch immer über Schmerzen in der Achillessehne.

1./III. Die bläuliche Verfärbung der kleinen Zehe nimmt zu. Pt. klagt über Schmerzen in der Fusssohle und in der Achillessehne.

2./III. V.-W. Die 5 ersten Zehen sind bläulich verfärbt, die 4. teilweise. Die Wunde granuliert leidlich gut. Die bläulich verfärbte Stelle über der Achillessehne wird gut gepolstert.

5./III. Die Demarcationslinie auf dem Fusse wird schärfer und zieht über Dorsum und Planta pedis etwa in der Richtung der Metatarsophalangealgelenke.

9./III. V.-W. Wunde secerniert etwas, die Zehen sind eingetrocknet, deutlicher Demarcationswall auf Dorsum und Planta pedis. Hautrötung über der Achillessehne. Auf der Ferse Decubitus. Auf die Achillessehne und Ferse wird ein Vaselinelappen gelegt, im übrigen das Bein gut gepolstert

12./III. V.-W. Die Wunde zeigt normales Aussehen. Die Erscheinungen von Druckgangrän an der Achillessehne sind zurückgegangen,

20./III. Es werden in der Kniekehle secundäre Nähte angelegt, Pt. befindet sich wohl.

25./III. Die Nähte werden entfernt.

3./IV. Die Wunde in der Kniekehle secerniert nicht mehr und wird mit Arg nitric. geätzt. Pt. steht auf. An den mumificierten Zehen der alte Befund.

9./IV. Pt. war mehrmals aus dem Bett. Es tritt an der Grenze der mumificierten Zehen infolge der Bewegung etwas Blut heraus. Der ganze Fuss sieht bläulich-rot und etwas geschwollen aus. Bettruhe. Die Tuberositas ossis metatarsi V. zeigt einen kleinen Hautdefekt mit endzündlichem Rand. Es wird ein Läppchen mit Vaseline aufgelegt.

12./IV. Von der Tuberositas ossis metatarsi V. zieht sich mit einem nach vorn convexen Bogen ein 1—2 cm. breiter bläulichroter Streifen bis auf der Mitte des Fussrückens, Der Streifen ist besonders schmerzhaft. Im allgemeinen ist die bläuliche Verfärbung des Fusses etwas zurückgegangen.

14./IV. Die Schwellung und bläuliche Verfärbung des Fusses ist ziemlich geschwunden, dagegen zeigt sich über der Tub. ossis metat. V. noch immer die kleine pfennigstückgrosse Nekrose.

24./IV. Operation: Die kleine Nekrose an der Tub. oss. metat. V. ist ziemlich ausgeheilt. Es wird in Chloroformnarkose die Lisfrancsche Exarticulation ausgeführt. Die Lappen werden durch grosse Nähte vereinigt

25./IV. Wohlbefinden. Pt. hat gut geschlafen.

29./IV. Temperatursteigerung auf 39,6.

V.-W. Es ist an der Wunde, besonders auf der Dorsalseite Gangrän eingetreten. Der plantare Lappen ist relativ frei. Die Nähte werden gelöst. Die gangränösen Bänder werden entfernt. Jodoformtamponade.

1./V. Die Gangrän ist noch weiter fortgeschritten, auch auf der Planta pedis. Die gangränösen Teile werden mit der Scheere entfernt. Verband. Temperaturabfall.

5./V. Temperatur dauernd normal. Die Gangrän schreitet nicht fort.

19./V. Die Wunde reinigt sich immer mehr. Das Knie steht in geringer Flexionsstellung. Deswegen wird das Bein auf eine Holzschiene gelegt.

26./V. Ueber der Achillessehne ein Decubitus, so dass die Sehne frei liegt. Die freiliegenden Gelenkknorpel der metatarsophalangealgelenke haben sich vollständig abgestossen. Die Operationswunde hat grösstenteils gute Granulationen, nur einige Sehnen necrotisieren. Statt der Holzschiene werden 2 laterale Pappschienen angelegt.

7./VI. Es werden wieder einige necrotische Teile, die besonders von den Sehnen herstammen, mit der Scheere entfernt.

9./VI. Pt hat Temperatursteigerung. Es finden sich in der Wunde an beiden Seiten Retentionen. An diesen Stellen wird die Haut gespalten. Die Sehnen sind weit nach oben hinauf nekrotisch.

4./VII. Die Necrose der Sehnen dauert noch immer fort.

6./VII. An der Aussenseite zeigt die Wunde normales Aussehen, an der Innenseite entleert sich auf Druck ziemlich viel Eiter.

Pt. wird auf Wunsch als in Heilung begriffen entlassen.

Das exstirpierte Aneurysma besteht aus einem kleineren Sack von wenig über Taubeneigrösse, der in einem grösseren liegt. Von dem kleinen Sack sind etwa $^2/_3$ des Umfanges erhalten, von dem grösseren nur wenig. Die Wände haben eine glatte Oberfläche, die Wand des grösseren Sackes ist blätterteigartig angeordnet, die Innenwand des kleineren ist z. T. abgelöst, so dass sie einem polypartigen Auswuchse gleicht. Im Uebrigen ist die Innenwand des kleinen Sackes am gehärteten Präparat leicht gerunzelt. Die Intima der Art. popl. zeigt hochgradige Verdickungen.

II. Rassler, Arbeiter, 42 Jahr alt.

Aeurysma Art. poplit. d.

1. V. 94. Anamnese: Pt. giebt an, dass er seit Weihnachten vorigen Jahres] einucken in der rechten Wade ver-

spürt habe, bald darauf habe er auch einen kleinen harten Knoten in der Kniekehle desselben Beines gefühlt, der sich durch ziehende Schmerzen bemerkbar machte. Der Knoten sei ziemlich rasch gewachsen, die Wade sei geschwollen, beides unter heftigen Schmerzen in der Kniekehle. Die Geschwulst zeigte Pulsation. Pt. hat versucht, durch Anlegen einer sehr festen Binde und Aufstreichen von Salben die Geschwulst zum Zurückgehen zu bringen. Da sich jedoch die harte Stelle in der Kniekehle immer mehr vergrösserte und unerträgliche Schmerzen verursachte, auch den Pat. fast gänzlich am Gehen verhinderte, sucht derselbe die Klinik auf. Luetische Infektion wird entschieden in Abrede gestellt, doch ist Pt. Alkoholiker.

Status: Pt. ist von mittelgrosser Statur, etwas leidendem Aussehen. Die Muskulatur ist mässig entwickelt Der Ernährungszustand ist mässig gut, geringer panniculus adip.

In der rechten Kniekehle sitzt eine fast faustgrosse Geschwulst, deren oberes Ende nach innen und oben über die Gegend der Kniekehle hinausgeht. Die Oberfläche der Geschwulst ist glatt, erscheint straff gespannt und lässt deutliche starke Pulsation fühlen und sehen. Man hört über der Geschwulst ein systolisches Blasen. Schwirren ist nicht zu fühlen und zu hören. Die Haut lässst sich über der Geschwulst überall in Falten abheben, sie erscheint etwas gespannt und hat im grossen und ganzen normales Aussehen. Am Oberschenkel sind einige varicöse Venenerweiterungen zu sehen.

Die Geschwulst ist auf Druck empfindlich. Das rechte Bein ist geschwollen (der Umfang beträgt in der Mitte des Oberschenkels rechts 42,5 cm., links 41,5 cm., am Knie rechts 42,5 cm., links 31,5 cm., am Unterschenkel rechts 35,5 cm., links 30,5 cm.) Die Haut des Unterschenkels ist grünlich verfärbt und enthält stark gefüllte Venen. Das Kniegelenk steht in fast rechtwinkliger Kontrakturstellung. Die Beweglichkeit ist wegen der Schmerzhaftigkeit und Spannung fast aufgehoben.

4./V. Operation in Chloroformnarkose und unter Blutleere. Hautschnitt in der Mitte der Kniekehle. Oberhalb des Aneurystmasackes gelingt es leicht, die Art. popl. zu unterbinden. Lateralwärts von der Unterbindungsstelle läuft die Vena poplit. nach aussen und unten in die Wand des Sackes. Der Sack wird seitlich und unten isoliert. In seinem untern Teile verläuft von aussen nach innen schräg der Nerv. tibialis post. Die Art. ist an dieser Stelle nicht mehr auffindbar. An der Innenseite des Sackes befindet sich eine Perforationsstelle und entsprechend den blutig verfärbten Hautpartieen unter

der Fascia lata eine mit Blut ausgefüllte Höhle. Dicht an der Vene wird der Sack incidiert und der Länge nach gespalten. Trichterförmige Erweiterungen an den Polen führen in die zu- und ableitenden Arterien, von denen mittelst Sondierung auch die untere aufgefunden und unterbunden wird. Die Wandung des Sackes wird, soweit es ohne Verletzung der Vene möglich ist, exstirpiert. Tamponade der grossen Wunde, lockerer Verband, keine Suspension

5./V. Die Zehen können bewegt werden, fühlen sich warm an, Gefühl vorhanden. Allgemeinbefinden gut.

8./V. Wechsel des Verbands und des Tampons. Teilweise Vernähung der Wunde

27./V Pt. steht auf. Das Bein wird eingewickelt. Nach längerem Aufsein ist das ganze Bein gerötet, die Hautvenen treten stark hervor.

11./VI. Pt. wird geheilt entlassen. —

Das Präparat des exstirpierten Aneurysma ist eine mannichfach zersetzte, unregelmässig geformte, im ganzen 10 cm lange etwa 5 cm breite u. z. Tl. 1 cm, z. Tl. weniger dicke Gewebsmasse, die eine entfernte Aehnlichkeit mit einem Teile einer ehemaligen Aneurysmawand erkennen lässt. Zuführende oder austretende Gefässe entdeckt man nicht daran. Isoliert befindet sich ein Gefäss, welches ein Stück von der Art. popl. sein soll, sich aber als Vene erweist.

III. **Kühn, 45** Jahre alt, Arbeiter

Aneurysma Art. subclaviae s.

29./V. Anamnese: Pt. will früher immer gesund gewesen sein ausser dass er im Jahre 1870 luetisch inficiert war. Im Februar dieses Jahres bemerkte er ein zeitweiliges Aussetzen des Pulses. Ein Arzt konstatierte einen Herzfehler und empfahl dem Pt. mehr Ruhe. Pt. hatte nämlich schwere Arbeit zu verrichten, Tragen von 2 Ctr. schweren Lasten, wozu er ausschliesslich die linke Schulter benutzte. Pt. folgte dem Rate des Arztes nicht. Vor nahezu 4 Wochen (Anfang Mai) bekam er reissende Schmerzen im linken Arm, die besonders im Schulter- und Ellbogengelenke fühlbar waren. Der Arzt stellte die Diagnose auf Gelenkrheumatismus und behandelte Pt. an der Schulter mit Blutegeln und Senfpflaster und verschrieb ihm Jodtinktur zum Einreiben des Armes. Die Schmerzen verschwanden am ersten Tage, kehrten jedoch am folgenden doppelt heftig wieder Am dritten Tage wurde Pt. aufmerksam gemacht auf eine an der linken Halsseite befindliche Geschwulst, welche deutlich pulsierte. Nachdem Pt. noch 3 Aerzte konsultiert hatte, entschloss er sich auf deren Rat, sich hierher in die Klinik zu begeben.

30. V. Status: Pt. ist mittelgross, mässig gut genährt, von etwas blasser Gesichtsfarbe. An verschiedenen Körperstellen sieht man deutliche Pulsationen, besonders auffällig am Halse, wo sie sich von den Fossae supraclaviculares bis an die Schläfen hinauf erstreckt und ihre Bewegung deutlich sichtbar den Ohrläppchen mitteilt. Ebenso deutliche Pulsationen sieht man im Epigastrium. Die auf den Bauch gelegte Hand fühlt die Aorta in ganzer Ausdehnung mit auffallend scharfem Ruck gegen die vordere Bauchwand schlagen. Die Pulsation fühlt man weiter durch die Art. iliacae sich erstrecken bis in die Femorales und durch diese in der ganzen Ausdehnung hindurch und durch die Poplitea und selbst die Tibialis antica bis in den Fuss. Ebenso fühlt man am rechten Arm (auf der gesunden Seite) jede Arterie stark pulsieren bis zu den Fingern. Am linken Arm ist jedoch die Pulsation sehr abgeschwächt, von der Axillaris bis zur Radialis ist eine im Vergleich zu rechts schwache, jedoch deutliche Pulsation zu fühlen, deren Stärke der eines normalen Pulses entspricht. Der Puls lässt sich ausser am linken Arm nirgends ganz unterdrücken. Die Arterienwand fühlt sich überall derb an, ohne dass man jedoch irgendwo Verkalkungen fühlt.

An der Stirn und an den Fingernägeln sieht man Capillarpuls, an den linken Fingernägeln jedoch, die etwas cyanotisch verfärbt sind, viel undeutlicher als rechts. Auf dem ganzen Körper sind die Hautvenen ausgedehnt.

Herz: Spitzenstoss im 5. Intercostalraum, 2 Fingerbreit ausserhalb der Mammillarlinie ganz auffallend deutlich sichtbar und fühlbar, stark hebend und etwas verbreitert.

Die Perkussion giebt eine beträchtliche Verbreiterung der Herzdämpfung, deren Grenze nach oben neben dem Sternum bis zum untern Rand der 3. Rippe geht, weiter ausserhalb bis zum obern Rand der 4, die rechte Grenze ist die Mitte des Sternums, die linke die vordere Axillarlinie.

Man hört über dem ganzen Herzen ein starkes systolisches Blasen und ein schwächeres diastolisches Geräusch. Diese Geräusche werden durch alle grösseren Arterien (Aorta, Subclavia, Carotis, Brachialis, Femoralis) fortgeleitet, jedoch ist das diastolische Geräusch dort ganz schwach, zuweilen gar nicht vernehmbar. Die linke Art. brachialis lässt auch diese Geräusche hören. Das systolische Geräusch wird selbst im Hohlhandbogen gehört

An der linken Halsseite in Trigonon colli inferius und in der linken Hälfte der Fossa iugularis sieht man eine breitbasige, fünfmarkstückgrosse Geschwulst, die sichtbar herzsystolisch pulsiert. Sie liegt unter dem M. sternocleido-

mostoideus, hat jedoch denselben etwas nach aussen verdrängt und ist Verwachsungen mit ihm eingegangen. Ein Zusammenhang mit der A. subclavia ist nachweisbar; die Carotis lässt sich ziemlich weit nach unten verfolgen und scheint nicht in die Geschwulst überzugehen Palpiert man mit dem Finger in das Jugulum hinein, so fühlt man, wie sich die Geschwulst unter das linke Sternoclaviculargelenk hin fortsetzt, dort scheint sie mit der Aorta durch einen nicht dilatierten Teil der Subclavia in Verbindung zu stehen. Ueber der Geschwulst hört man die über dem Herzen gehörten Geräusche auch sehr stark und deutlich. Schwirren ist nicht zu hören oder zu fühlen.

Eine Abschwächung oder Dämpfung des Schalles über dem Manubrium sterni ist nicht vorhanden. Dagegen pulsiert das Jugulum sehr stark, rechts nicht viel schwächer als links. Die Consistenz der Geschwulst ist die eines mit Flüssigkeit prall gefüllten Sackes, über die Dicke der Wand lässt sich keine Vermutung aufstellen.

Die Erscheinungen an andern Körperstellen, welche sich auf die Wirkung der Geschwulst zurückführen lassen, sind folgende:

Der Puls im ganzen linken Arm ist gegen den im rechten sehr abgeschwächt und erscheint um ein geringes verspätet. In der Carotis s. ist keine derartige Anomalie bemerkbar. Die Venen am linken Arm sind etwas stärker gefüllt als am rechten, ferner ist der linke Arm etwas cyanotisch gefärbt, jedoch nicht geschwollen, im Gegenteil erscheinen die Muskeln atrophiert. Der linke Arm ist teilweise gelähmt, er kann nicht aufgehoben werden, die grobe Kraft ist stark herabgesetzt. Eine geringe Kraft ist jedoch noch vorhanden, z B. kann Pt. die Finger bewegen, wenn auch die Bewegung eine langsame ist. Die Venen am linken Arm pulsieren nicht. Pt. verweigert die Operation und wird entlassen.

IV. Kurtze, 45 Jahr alt, Hausvater.

Aneurysma traumaticum arterio-venosum Art. axillaris sin.

10./V. 94. Anamnese: Pt. erlitt am 18. Aug. 1870 in der Schlacht bei St. Privat eine Schussverletzung in den linken Oberarm dicht an der Achselhöhle. Die Kugel drang vorn ein und ging hinten wieder heraus dicht neben der Achselhöhle, ohne den Knochen zu verletzen. Doch war, wie Pt. später in der Klinik zu Heidelberg erfuhr, die Pulsader verletzt. Pt. blieb ½ Jahr in Behandlung. Ein Knoten von Hühnereigrösse blieb an der Verletzungsstelle zurück. Dieser Knoten pulsierte. Vor einem Jahr „starb der linke Arm ab“

doch besserte sich der Zustand von selbst wieder. Pt. begab sich damals schon hierher in die Klinik, wollte sich aber nicht zu einer Operation verstehen. Seit 14 Tagen zeigte sich eine rapide Anschwellung der Geschwulst und Auftreten von Schmerzen, die sich bis heute in ihrer Heftigkeit steigerten.

10./V. Status: Pt., der ein kräftig gebauter und mittelgut genährter Mann ist, macht doch einen etwas leidenden Eindruck. Er klagt über heftige Schmerzen im ganzen linken Arm, die sich besonders aber bei Bewegung steigern. In der linken Achselhöhle, sich bis auf die Mitte des Oberarms erstreckend, zeigt sich eine kindskopfgrosse Geschwulst von ziemlich praller Consistenz, die deutlich pulsiert. Die Berührung derselben ist schmerzhaft.

Die Haut über der Geschwulst lässt sich, soweit es ihre Spannung erlaubt, in Falten erheben, sie erscheint teilweise diffus grün-gelblich verfärbt. Die Geschwulst liegt zwischen den Mm. pectoralis und latissimus dorsi in der Gegend der oberen A. brachialis resp. des untern Teils der A. axillaris. Die Pulsation der Geschwulst hört auf bei Kompression der A. subclavia. Dabei verkleinert sich die Geschwulst ganz wenig. Nach oben ist die A. axillaris nicht zu erreichen, da Pt. wegen zu grosser Schmerzhaftigkeit den Arm nicht abducieren kann. Erst in der Chloroform-narkose wird es möglich, die A. axillaris zu fühlen. Vorn und hinten auf der Geschwulst, dicht neben der Achselhöhle zeigen sich 2 kleine Narben, die die Stellen der Ein- und Ausgangsöffnungen der Schusswunde sind. Der linke Arm erscheint verdickt gegenüber dem rechten. Besonders auffällig sind die Venectasieen, von denen 2 besonders grosse in der Ellenbeuge und auf dem untern Teil des Oberarmes liegen. Bei Druck auf die untere füllt sich die obere stärker.

Der Radialispuls erscheint eine Spur gegen den rechten verspätet (nicht unzweifelhaft sicher) und ist ausserdem etwas schwächer. Venenpulsation wurde am linken Arm nirgends bemerkt.

Die vorn und in der Achselhöhle auf die Geschwulst gelegte Hand fühlte ausser der Pulsation nichts Auffälliges, mit Hülfe des aufgesetzten Stethoskopes hörte man ein herzsystolisches Blasen resp. Säuseln, jedoch kein Schwirren. Indessen fühlte später, als Pt. auf dem Operationstische lag und die Auskultation nicht mehr möglich war, die hinten auf die Geschwulst gelegte Hand ein deutliches Schwirren, das sich bei der Herzsystole verstärte.

10./V. Operation. Chloroformnarkose. Oberhalb der Geschwulst wird wie bei der typischen Unterbindung der

A. axill. eingeschnitten und letztere unterbunden, dann unterhalb der Geschwulst die A. brachialis. Der vorher schon schwach fühlbare Puls der Radialis verschwindet.

Die beiden Schnitte werden mit einander vereinigt, und die Geschwulst tritt deutlich zu Tage. Ihre Wand ist lateral mit dem M. biceps verwachsen. Bei Lösung dieser Muskelfasern reisst der Sack ein und es entleert sich Blut, welches z. T. geronnen ist Ausserdem wird ein über gänseeigrosses Blutcoagulum und mehrere kleinere herausgeholt, darunter zahlreiche Verkalkungen. Mit einiger Mühe werden die Nervi medianus und ulnaris gelöst, die teilweise mit der Aneurysmawand verwachsen sind. Noch mehr verwachsen und aus seiner normalen Lage gedrängt ist der N. radialis, der ausserdem ganz platt gedrückt ist. Bei der weiteren Lösung des Sackes zeigt sich eine ziemlich grosse Kommunikation mit der Vena brachialis. Nach nutzlosem Versuche, die Vene zu schonen und nur die breite Kommunikation zu unterbinden wird schliesslich die Vene unterbunden und ein etwa 8 cm langes Stück derselben herausgeschnitten.

Die Operationswunde wird am unteren Winkel durch einige Nähte etwas verkleinert und im übrigen mit Jodoformgase gefüllt. Auf die Wunde werden reichlich Verbandsstücke gelegt, der Arm bis zu den Fingerspitzen mit Watte gut gepolstert und durch losen Verband fixiert.

Seit der Unterbindung der A. brachialis und dem Aufhören des Radialpulses wurden die Finger allmählich sehr kühl und blass und zeigen am Ende der Operation einige schwach bläuliche Stellen.

15. V. V.-W. 2 Tage nach der Operation wurde ein schwacher Radialpuls fühlbar. Die Kühle und Blässe der Finger liess auch bald nach. Die Wunde zeigt ein gutes Aussehen. Der Verband wird so angelegt, dass durch Kompression eine Achselhöhle wieder formiert wird. Die Venectasieen am Arm zeigen nicht mehr die vor der Operation bemerkte Ausdehnung.

22/V. V.-W. Die Wunde hat sich infolge des angelegten Kompressionsverbandes etwas geschlossen. An einer Naht findet sich eine geringe Nekrose, die mit der Scheere abgetragen wird. Die Achselhöhle erhält die normale Form. Die Wunde wird teilweise genäht, nur oben und unten eine Oeffnung zum Abfluss der Wundsekrete gelassen. Diese Oeffnungen werden mit Jodoformgase tamponiert. Verband. Der Arm wird mit einer Binde umwickelt.

24./V. V.-W. Die Wundränder haben sich gut an ein-

ander gelegt. Keine abnorme Wundsekretion Der Arm und die Hand zeigen in allen Teilen gute Beweglichkeit.

8. VI. Die Wunde hat sich ziemlich gut geschlossen, eine Stelle des Randes in Erbsengrösse ist nekrotisch geworden. Die Anschwellung des linken Armes ist vollständig verschwunden, ebenso die Venektasieen An Stelle der unterhalb der Ellenbeuge befindlichen etwa markstückgrossen Venektasie befindet sich ein ebenso grosser fester Tumor, der vollständig beweglich ist und als Thrombus anzusehen ist. Der Radialpuls des linken Armes ist schwach zu fühlen,

Pt **wird als geheilt entlassen.** —

Das Präparat ist ein nahezu kugelförmiger Sack von der Grösse eines kleinen Kindskopfes. $^3/_4$ des Umfanges etwa ist erhalten Die zuführende Arterie verläuft bis etwa zum Aequator des Sackes in der Wand desselben und öffnet sich dann seitlich in den Sack Die abführende Arterie tritt aus dem unteren Pol des Sackes aus. Sie ist durch einen organisierten Thrombus geschlossen und vollständig obliteriert. Die Wand des Sackes ist verschieden dick, von Millimeter- bis Centimeterdicke Auf der Innenfläche finden sich überall hochgradige Verkalkungen und Verknöcherungen Die Vene verläuft in der Nähe der zuführenden Arterie und communicirt mit dem Sacke. Eine innere Oeffnung ist nicht zu entdecken. Ausserdem entspringen aus dem Sack noch mehrere kleinere Venen und Arterien, die grösstenteils durch Thromben und Bindegewebswucherungen verengt und z T obliteriert sind. In dem Sacke fanden sich ausgedehnte Thrombenmassen.

V. Seidel, 35 Jahr alt, Steinsetzer,

Aneurysma traumaticum arterio-venosum Art. brachialis d

Anamnese: Am 17. V. ds Js. flog gegen den Arm des Pt ein von einem Hammer abgesprengtes Stück Stahl und riss eine tiefe Wunde. Sofort stürzte aus derselben ein starker Blutstrom fontänenartig hervor. Pt. komprimierte sogleich die Wunde mit dem Daumen, ein anderer Arbeiter band ihm einen Kieselstein auf die A. brachialis oberhalb der Verwundung. Ein Heilgehülfe wusch die Wunde mit Carbolwasser und legte den ersten Verband an. Dabei blutete die Wunde sehr stark Nach 4 Stunden legte ein Arzt einen neuen Verband an. Die Wunde blutete nicht mehr, ein Gefäss wurde nicht unterbunden.

Gleich nach der Verwundung wurde der Arm blau und schwoll an. Derselbe ist auch seitdem immer kühler als der gesunde Die Wunde heilte schnell. An der Verwundungsstelle

bildete sich bald ein Knoten, der allmählich wuchs und pulsierte. Bald nach der Verwundung war die rechte Brustseite grün und blau verfärbt. Pt. fühlte auch seitdem in der Hand ein Kribbeln und hatte im Vorderam ein taubes Gefühl.

21/VI. Status: Pt. ist ein mittelgrossser, mittelgut genährter Mann von gesundem Aussehen, Herz gesund. In der Mitte des rechten Oberarmes im Sulcus bicipitalis int. liegt eine etwa 6 cm. lange und 4 cm. breite breitbalsige etwa kegelförmige Geschwulst, welche Pulsation synchron mit der Systole des Herzens zeigt. Auf der Kuppe der Geschwulst befindet sich eine etwa 1,5 cm. lange frische Narbe. Die Haut ist mit der Narbe in Falten von der Geschwulst zu erheben Die Geschwulst selbst scheint verwachsen mit dem N. medianus.

Comprimiert man die A. brachialis oberhalb der Geschwulst oder die A. subclavia, so collabiert die Geschwulst, und die Pulsation hört auf. Die auf die Geschwulst gelegte Hand fühlt ausser der Pulsation ein deutliches starkes Schwirren, das in der Herzsystole am stärksten ist, aber auch in der Diastole nicht ganz aufhört. Auskultiert man über der Geschwulst, so hört man dasselbe Schwirren; auch dieses hört in der Diastole nicht auf, sondern wird nur weicher. Das ganze Geräusch hört sich an wie ein in der Herzsystole stark anschwellendes Sausen, das nie ganz unterbrochen wird und zu dem noch in der Systole ein eigentümlich vibrierendes Schwirren tritt. Ueber der rechten A. und V. subclavia hört man genau dasselbe Geräusch, auch in ungefähr derselben Stärke, ebenso über der Brachialis. Auch unterhalb der Geschwulst fühlt und hört man über der Arterie das Geräusch, z. B. über der A. cubiti, jedoch nicht mehr über der Radialis im Handgelenk. Am deutlichsten ist das Geräusch durch Gefühl und Gehör wahrnehmbar am Eintritt der Arterie in das Aneurysma. Wenn man zur Vergleichung über der linken Subclavia auskultiert, so hört man nur das Sausen der das Gefäss durchströmenden Blutwelle synchron mit der Herz-Systole und mit deutlicher Unterbrechung in der Diastole, während man über der rechten Subclavia keine Unterbrechung hört.

Vergleicht man die beiden Radialpulse, so scheint der rechte etwas schwächer zu sein, ferner schlagen beide nicht ganz gleichzeitig, doch scheint manchmal der rechte und manchmal der linke etwas früher zu erfolgen Die Aufnahme einer gleichzeitigen Kurve der Radialpulse ist nicht gelungen, da beide zu schwach waren, um einen Ausschlag des Sphygmographen zu erzeugen.

Die Venen des rechten Armes sind im Vergleich zu denen des linken mässig dilatiert, besonders die V. cephalica und mediana. Ueber diesen Venen sieht man Pulsation, da aber die Mediana über der A cubiti liegt und da die Haut in der Umgebung der Cephalica durch das Aneurysma pulsatorisch gehoben und gesenkt wird, so kann man nicht mit absoluter Sicherheit sagen, dass die Venen pulsieren. Bei recht ruhiger Lage des rechten Armes wird dennoch die Pulsation der V. cephalica einigermassen deutlich.

Eine Schwellung des rechten Armes ist nicht zu konstatieren.

21./VI. Operation:

In Chloroformnarkose und unter Esmarchscher Blutleere wird ein Hautschnitt im Sulcus bicipitalis int. geführt, der die Geschwulst nach oben und unten hin überschreitet. Die dadurch freigelegte Geschwulst wird zunächst vom M. biceps isoliert und dann oberhalb derselben der N. medianus aufgesucht. Er wird nicht gefunden. Die A. brachialis wird oberhalb der Geschwulst unterbunden. Unterhalb der Geschwulst gelingt es auch nicht, den N. medianus freizupräparieren. Die A. brachialis wird auch hier unterbunden. Die innere Satellitenvene geht in den aneurysmatischen Sack über, sie wird unterbunden. Bei der Lösung des Sackes sieht man, dass der N. medianus mitten durch seine Wand verläuft. Es ist deshalb nötig den Sack zu öffnen. Derselbe ist mit flüssigem und geronnenem Blut gefüllt. Ausserdem findet sich in dem Sacke ein 1 cm. langes und halb so breites Stahlstück, das von einem Steinsetzhammer abgesprengt ist.

Der Sack ist auch mit seiner Unterlage verwachsen. Es öffnen sich in ihn verschiedene kleine Venen. Der Sack wird vollständig herauspräpariert, es gelingt nicht, ihn in einem Stück zu lösen. Die Blutstillung erfordert eine sehr grosse Sorgfalt, gelingt aber vollkommen.

Die Wunde wird genäht, in den unteren Winkel ein Jodoformstreifen gelegt. Aseptischer Verband. Pappschiene. Der Arm wird suspendirt.

Während der Blutstillung war der Schlauch gelöst worden. Etwa eine Viertelstunde später fühlte man schon einen deutlichen, wenn auch sehr schwachen Radialpuls. Die Hand war rot, jedoch kühler als die linke.

22./VI. Da die Hand kühl ist und Pt. Schmerzen im Arm hat, wird der Arm etwas tiefer gelagert. Der Arm wird wieder warm, die Schmerzen hören auf. Schwacher Radialpuls vorhanden.

28./VI. V.-W. Die Wunde ist grösstenteils per

primam geheilt. Einige Nähte werden entfernt. Es wird ein leichterer Verband angelegt, jedoch der ganze Arm eingewickelt und in eine Mitella gelegt.

3./VII. V.-W. Die Wunde ist bis auf ein kleines Stück zugeheilt. Die Nähte werden entfernt Am untern Teil der Wunde ist eine kleine Retention.

6. VII. Der kleine Rest der Wunde wird mit einem Heftpflasterstreifen bedeckt

10. VII. Die Wunde ist so gut wie geheilt. Der Heftpflasterstreifen wird entfernt

11./VII Pt. geheilt entlassen.

Das Präparat ist der Rest eines etwa taubeneigrossen Sackes. Die Wand desselben ist am dicksten an der Kommunikationsstelle mit der A. brachialis. Letztere ist eine Strecke weit in die Wand eingeschlossen und hat eine seitliche Oeffnung in den Sack von 5 mm Durchmesser. An der andern Seite der Arterie verläuft neben ihr eine Vene ihr parallel In die Pole des Sackes öffnet sich eine Satelliten vene der A. brachialis. Eine Kommunikation der beiden erwähnten Venen ist in der Wand des Sackes vorhanden.

VI. Lorenz, Arbeiter, 21 Jahr alt.

Aneurysma traumat. art. radialis d.

13./IX. 94. Vor 3 Wochen stiess sich Pt aus Unvorsicht ein Brotmesser in den rechten Vorderarm etwa 3 cm. über der Handwurzel an der radialen Seite. Sofort schoss ein etwa stricknadeldicker Blutstrahl im Bogen hervor. Pt. komprimirte deswegen die Wunde und liess sich den Arm oberhalb der Wunde durch ein Band umschnüren. Nach einer Viertelstunde wurde Pt vom Arzt verbunden Da die Wunde nicht mehr blutete, legte der Arzt keine Ligatur an. Der Verband wurde mehrmals gewechselt Es trat nie eine Nachblutung ein

Drei Tage nach der Verwundung schwoll der ganze Vorderarm von der Mitte des Oberarmes bis zu den Fingerspitzen an. Die Haut war nicht verfärbt. Pulsation wurde noch nicht bemerkt.

Nach Anwendung von kalten Umschlägen schwand die Anschwellung bis auf den jetzigen Zustand in Zeit von etwa 2 Wochen. In dieser Zeit heilte auch die Wunde. Seitdem (also seit 1½ Wochen) bemerkte Pt. neben der Verwundungsstelle eine pulsierende Geschwulst von etwas über Erbsengrösse.

Seit dem Beginne der Anschwellung des Armes bekam Pt. ein taubes Gefühl im 4. und 5. Finger.

Schmerzen bestanden nur in den ersten Tagen in der Umgebung der Wunde

Status präsens: An der Beugeseite des rechten Vorderarmes von der Handwurzel bis um Handbreite oberhalb derselben bemerkt man eine flache Anschwellung die sich schwartig anfühlt. Die Haut darüber lässt sich nur in ganz kleinen Falten abheben und ist etwas cyanotisch gefärbt, während die Streckseite grünlich verfärbt ist. Neben dieser diffusen Geschwulst sieht man über dem Radius 3 Querfinger oberhalb der Handwurzel eine 1 cm lange frische querverlaufende Narbe. Am inneren Ende dieser Narbe liegt eine von der übrigen Geschwulst sich deutlich abgrenzende nicht ganz haselnussgrosse kugelige Geschwulst, welche sicht- und fühlbar pulsiert und mit der A. radialis zusammenhängt.

Die Pulsation hört auf, wenn man die A. radialis oberhalb komprimiert. Dadurch wird auch die Geschwulst zum Schwinden gebracht. Man hört über der Geschwulst ein kurzes systolisches Pfeifen wie das Pfeifen einer die Luft durchschneidenden Peitschenschnur. Das Geräusch verstummt bei Kompression der A. brachialis. Es ist am deutlichsten über der Eintrittsstelle der Arterie zu hören. Oberhalb und unterhalb der Geschwulst hört man nichts. Ein dem Geräusch entsprechendes Vibrieren ist nicht zu fühlen.

1./X. Operation:

In Chloroformnarkose und unter Esmarchscher Blutleere wird die A. radialis oberhalb und unterhalb der Geschwulst unterbunden und die Exstirpation des Sackes in toto versucht. Dieselbe gelingt nicht ganz wegen zu inniger Verwachsung mit der Umgebung. Eine Begleitvene, die ganz in der Aneurysmawand verläuft, wird unterbunden und der Sack bis auf $^1/_4$ der Wand herausgelöst. Der Grund der Wunde wird mit dem scharfen Löffel gereinigt. Naht.

3./X. Pt. befindet sich wohl. Die Finger sind warm.

8. X. V.-W. Die Nähte werden zum grössten Teil gelöst.

12. X. V.-W. Da die Wunde überall geschlossen ist, wird Pt. als geheilt entlassen.

Auf ätiologischem und anatomischem Gebiete ist aus den angeführten Fällen wenig zu lernen. Die durch die Operation gewonnenen Präparate stehen naturgemäss den durch Sektion gewonnenen bedeutend nach, da sie nicht vollständig herauspräpariert werden können und da uns eine etwa noch bestehende Krankheit, (Arteriosclerose, Herzkrankheit) wenn sie keine äusseren Erscheinungen macht, verborgen bleibt

Drei Fälle sind traumatischen Ursprungs, (IV, V, VI) zwei beruhen auf Arteriosclerose (I und III) und die Aetiologie eines Falles (II) ist unbekannt Aus diesen Fällen sehen wir, ein wie geringer Unterschied zwischen den traumatischen und spontanen Aneurysmen besteht; ihr anatomischer Bau, die Symtome, vor allen Dingen aber der weitere Verlauf und die Prognose sind in der Hauptsache genau dieselben und unterscheiden sich meist nur in Punkten, die von der Aetiologie unabhängig sind.

Die hier angeführten Fälle unterscheiden sich von denen, welche den neueren Untersuchungen (Eppinger [2], Thoma [20]) zu Grunde lagen, besonders dadurch, dass sie eine andere Lokalisation haben, und die Lokalisation gerade hat den grössten Einfluss auf Bildung, Fortbestand und Therapie des Aneurysma.

Ein Aneurysma der Aorta wird nie ohne Gefahr eine solche Ausdehnung und Dauer des Bestehens haben wie z. B das hier beschriebene arteriell-venöse Aneurysma der A axillaris, welches 23 Jahre bestanden hat. Die Aortenwand hat wegen des grösseren Gefäss-Lumens einen grösseren innern Druck, wegen ihrer Lage im Thorax einen sehr geringen äussern Druck zu ertragen, und muss sehr zur Aneurysmenbildung disponieren, weil jede Erkrankung der musculösen und elastischen Elemente, die unzweifelhaft als die Grundlage der Aneurysmenbildung anzusehen ist, durch nichts kompensiert wird ausser durch die von Thoma [19 20]) nachgewiesene Intimaverdickung. Bei jedem von festerem Gewebe umgebenen Gefässe werden diese die Schwäche der kontraktilen und elastischen Gewebe zu kompensieren im stande sein und bei schon bestehendem Aneurysma einer Ruptur derselben immer einen grossen Widerstand entgegensetzen Die A. poplitea befindet sich in dieser Hinsicht in genau derselben Bedingung wie die Aorta, nur dass der innere Druck wegen der Kleinheit des

Gefässes nicht derselbe ist. Daher die Häufigkeit der Poplitеal- und Aortenaneurysmen.

Wäre die grosse Excursionsfähigkeit des Kniegelenks eine alles erklärende Ursache der Häufigkeit der spontanen Aneurysmen an der Art. popl., wie von manchen Seiten behauptet wird, so müsste die Art. cubiti eine noch grössere Disposition besitzen: denn 1) hat das Ellbogengelenk eine viel grössere Beweglichkeit und 2) wird es auch viel häufiger und ausgedehnter bewegt. —

Also je weiter das Lumen eines Gefässes ist und je geringer der von aussen auf dasselbe einwirkende Druck, um so grösser ist zunächst die Disposition zur Aneurysmenbildung, um so grösser ist bei bestehendem Aneurysma die Gefahr einer Ruptur und um so gefährlicher ist die Ruptur selbst.

Das beweisen auch der 1., 2. und 4. Fall. Fall I bestand über 2 Jahre, Fall IV sogar 24 Jahre, eine Zeitdauer, die bei Aorten-Aneurysmen nicht beobachtet wird. (Weniger als die Hälfte der Aortenaneurysmen erreicht eine Dauer von 18 Monaten nach Lebert). Ausserdem haben die erwähnten 3 Aneurysmen ohne besonderen Schaden für den Pt. öfter eine Ruptur erlitten, wie man einmal aus der grünlichen Verfärbung der Haut und 2. aus dem Bau der Aneurysmawände schliessen muss.

Eine weitere Disposition zur Aneurysmabildung ist jede Gefässerkrankung, an der sich Intima und Media oder beide beteiligen, wie auch solche Gefässerkrankungen schliesslich immer zur nodösen Arteriosclerose führen müssen. Hierin liegt der nicht allein zufällige sondern sogar notwendige Zusammenhang zwischen Aneurysma und Arteriosclerosis nodosa. Das beweisen unzählige Beobachtungen vieler Kliniker und vor allen Dingen die Untersuchungen Thomas[20]. Auch zwei unserer Fälle von spontanen Aneurysmen, Fall I und III stimmen damit überein. Natürlich wird diese Disposition vergrössert durch jede Herzkrankheit, die mit Hypertrophie des Herzens verbunden ist oder aus einem andern Grunde den intraarteriellen Druck vermehrt.

So kann ein Aneurysma ohne eine dazutretende äussere Veranlassung entstehen. Gewöhnlich aber wird eine solche vorliegen, sei dies nun irgend ein Insult von aussen oder eine plötzliche intraarterielle Drucksteigerung, wie dies Thoma[20]) annimmt, oder ein besonders kräftiger Stoss der Pulswelle, wie Sack[17]) zu beweisen versucht.

Die letztere Annahme gewinnt an Wahrscheinlichkeit dadurch, dass sich die Aneurysmen bei gekrümmten Gefässen fast ausschliesslich an der Convexität finden (Arcus aortae),

Thomas Annahme wird begründet durch die schon von Hodgson[6]) gemachte Beobachtung, dass die Pt. ihre Aneurysmen von einer Ueberanstrengung oder einem grossen Schreck und dergleichen herschreiben. Alle diese Annahmen werden auch dadurch bestätigt, das sich die Aneurysmen am häufigsten bei Männern finden.

Die Aneurysmenbildung auf eine einheitliche Ursache zurückzuführen, wird wohl immer ein vergebliches Unternehmen bleiben, ebenso wie es falsch wäre, etwa jede Verdauungstörung von derselben Ursache herschreiben zu wollen Wahrscheinlich sind zur Bildung eines Aneurysma mehrere Ursachen erforderlich, deren Zusammenwirken erst den genannten Erfolg hat.

Um den Vorgang der Entstehung eines spontanen Aneurysma zu erklären, wird man gut thun dem Vorbilde Thomas[20]) zu folgen und ein Dilatations- und Rupturaneurysma zu unterscheiden, so entsteht das An. verum per dilatationem, das An. mixtum (resp. spurium.) und dissecans per rupturan. Man wird ferner annehmen müssen, das jedes Dilatationsaneurysma schliesslich rupturiert und damit entweder einen unglücklichen Ausgang herbeiführt oder in ein Rupturaneurysma übergeht. Das Rupturaneurysma ist von einem durchweg bindegewebigen Sack umschlossen, also nach altem Sprachgebrauch ein An. spurium. Es folgt, dass die Begriffe An. verum, mixtum, spurium nicht verschiedene Erkrankungsformen darstellen, sondern meist verschiedene Stadien derselben Erkrankung. Deswegen haben auch die Bezeichnungen des wahren, falschen und gemischten Aneurysma für den Kliniker gar keine Bedeutung.

Betrachten wir die in unsern Fällen sich bietenden Symptome, so ist allen das eine eigentümlich: Wir haben einen pulsierenden Tumor im Verlaufe einer grösseren Arterie, dessen Pulsation bei Kompression der zuführenden Arterie authört. Zugleich wird die Geschwulst kleiner und verschwindet in den Fällen, in denen die Aneurysmawand sehr dünn ist (Fall VI) Auskultiert man über dem Aneurysma, so hört man in allen Fällen ein systolisches Blasen. Bei arteriell-venösen Aneurysmen soll immer ein charakteristisches Schwirren zu hören sein (Bramann u. A.). In dem mitgetheilten Fall V war es allerdings deutlich zu hören und zu fühlen, in Fall IV wurde es nur durch Zufall entdeckt, trotz der vorher sorgfältig angestellten Untersuchung und zwar an der Stelle, an welcher der Eintritt der Arterie in das An. zu vermuten war. In beiden Fällen wird also die Angabe Bramanns über die Ausgangsstelle des schwirrenden Geräusches bestätigt. Jedoch

fand sich auch ein gleiches Schwirren bei einem rein arteriellen Aneurysma (Fall 1) Ein anderes für das arteriell-venöse Aneurysma charakteristisches Symptom, die durch Systole und Diastole ununterbrochene Dauer des gehörten Geräusches war auch nur in Fall V vorhanden. Ebenso erging es mit der Venenpulsation, die in Fall IV gar nicht zu sehen und zu fühlen war und in Fall V nicht mit voller Sicherheit und Deutlichkeit, da die ganze umgebende Hautpartie pulsatorisch gehoben und gesenkt wurde

Das Fehlen der Venenpulsation in Fall IV lässt sich vielleicht dadurch erklären, dass infolge der Verwachsungen und partiellen Obliterationen in den Venen, ferner infoge der ausgedehnten Schwellung des Armes das arterielle Blut in die Venen nur hineinsickerte und nicht pulsatorisch in genügenden Mengen hineingetrieben wurde.

Die Venectasieen finden sich ebenso bei allen älteren Aneurysmen, allerdings stärker bei den arteriell-venösen. Doch wo ist da die Grenze?

Ein konstanter Befund bei allen Aneurysmen ist die Verkleinerung des aus dem Aneurysma austretenden Pulses. Doch hat dieses Symptom für die Diagnose wenig Wert, da jeder beliebige andere die Arterie comprimirende Tumor eine gleiche Wirkung hervorbringen würde Ein viel sichereres Symptom ist die Verspätung des aus dem Aneurysma austretenden Pulses Nur hat dieses Symptom den Mangel, dass es fasst nie mit vollkommener Sicherheit nachzuweisen ist, weder durch den fühlenden Finger noch gar durch den Sphygmographen.

Das letztere ist mir in keinem der 6 Fälle gelungen, da die betr. Pulse zu klein waren, um einen Ausschlag des Sphygmographen zu bewirken.

Durch Bramanns[1]) Arbeit wurde ich angeregt die Pulsation der Aneurysmen und, wo dies möglich war der zuführenden oder austretenden Arterien mit Hilfe des Sphygmographen graphisch zu fixieren Bramann teilt in seiner Arbeit eine von ihm selbst und eine von Ebenau aufgezeichnete Curve je eines arteriell-venösen Aneurysma mit. In Ebenaus Curve ist der aufsteigende Schenkel in der Mitte durch einen längeren horizontalen Teil unterbrochen der Puls zeigt also einen auffallenden Anakrotismus, die neben dem ausserdem beobachteten breiten Gipfel der Curve nach Ebenau für das arteriell-venöse Aneurysma charakteristisch sein soll. Bramann erhielt in seinem Fall eine einfache Curve, die sich wenig von der einer normalen Arterie unterschied, und kann deswegen in der Pulscurve kein Characteristicum für das arteriell-venöse Aneurysma finden.

Die Curven welche ich von den mitgeteilten 6 Fällen gewonnen habe, und welche auf der angefügten Tafel wiedergegeben sind, gleichen im grossen und ganzen der von Bramann mitgeteilten Curve.

Die Curven wurden mit usnahme von Curve 5b mittelst des Marey'schen Sphygmographen gezeichnet, 5b wurde dadurch gewonnen, dass ein auf das Gefäss gesetzter Winkelhebel die Curve unmittelbar auf das Papier schrieb. Letztere Curve ist daher auch möglichst wenig von Fehlerquellen abhängig, wie sie den Marey'schen Sphygmographen trotz seiner Vorzüglichkeit dennoch anhaften. Eine der grössten Fehlerquellen an diesem Sphygmographen ist sicher die als Medium der Uebertragung dienende in einem elastischen Schlauch enthaltene eminent elastische Luft.

Die von unseren Aneurysmen gewonnenen Curven sind in der ersten Spalte der Tafel übersichtlich geordnet. Von einigen Aneurysmen sind mehrere Curven gezeichnet und zwar jede von einer anderen Stelle des Aneurysma. Keine dieser Curven zeigt Ebenaus Anakrotismus, doch ist 6a leicht dikrot. Der Dikrotismus spricht für Dünnwandigkeit der Gefässwand. Auffallend ist bei fast allen Curven der Mangel der normalen Rückstoss- und Elastizitätselevationen. Er erklärt sich aus der Verdickung der Aneurysmenwand und ihrer damit verbundenen Unelastizität. Daher finden sich diese Elevationen andrrerseits an den frischen und noch elastischen Aneurysmen der Fälle V und VI.

Man kann also aus der Pulscurve einen Schluss auf die Elastizität der Aneurysmawand machen.

Eine ähnliche Bedeutung hat die Höhe der Curve. Im allgemeinen ist die Curve um so höher, je weiter das Lumen des untersuchten Gefässes ist. Daher müsste das grösste unserer Aneurysmen die höchste Curve haben, es hat aber gerade die niedrigste von allen 6 Curven Sogar die Curve der A. femoral. (4b) hat eine gleiche Höhe.

Zur Erklärung für diesen auffallenden Befund dient vor allen Dingen die hervorragende Dick- und Starrwandigkeit des Aneurysma; denn die frischen, dünnwandigen Aneurysmen (V und VI) haben trotz ihrer Kleinheit einen relativ hohen Puls, während das gleichfalls grosse aber durch die Derbheit seiner Wände ausgezeichnete Aneurysma I auch einen relativ kleinen Puls zeigt.

Die Niedrigkeit der Curve 4a erklärt sich ferner durch die Kompression der zuführenden Arterie und die davon abhängige Verminderung der Blutzufuhr. Das Gegenteil davon sehen wir sehr schön in Fall III.

Als weitere allerdings weniger in Betracht kommende Gründe für die Kleinheit der Curve 4a möchte ich die durch Thromben bedingte Verengerung der Aneurysmenhöhle und den durch Kommunikation mit der Vene erleichterten Blutabfluss ansehen.

Der Puls des Aneurysma gestattet mithin durch seine Grösse einen (allerdings wenig sicheren) Schluss auf einige Eigenschaften der Blutgeschwulst.

Curve 1b und 1c in der zweiten Spalte sind von der A. femoralis des erkrankten Beines gewonnen und zwar 1b unmittelbar vor und 1c lange nach der Operation. Aus der Verschiedenheit beider Curven kann ich mir keinen Schluss gestatten, da sie möglicherweise auf Fehlern der Zeichnung beruht.

Die Curven 2 { a / b sind gleichzeitig aufgenommen, 2a von dem Poplitealaneurysma, 2b von der zuführenden A. femoral. An diesen Curven sieht man die interessante Thatsache, dass der Beginn der Elevation bei beiden nahezu gleichzeitig ist, dass dagegen der Gipfel des Aneurysmapulses bedeutend später erreicht wird als der Gipfel des Femoralpulses. Das Maximum der Ausdehnung wird also bei der Art. femoralis früher erreicht als bei dem Aneurysma, d. h. die Elastizität der Arterienwand setzt der Pulswelle einen grösseren Widerstand entgegen als die Elastizität der Aneurysmenwand. Dabei hat man jedoch zu berücksichtigen, dass durch die Luminaunterschiede an die Widerstandsfähigkeit der Aneurysmenwand eine grössere Anforderung gestellt wird als an die der Arterienwand. Jedenfalls zeigen die Curven die relative Insufficienz der Aneurysmenwand, welche eine Vorbedingung für die an Aneurysmen so häufigen Rupturen ist.

Ein Unterschied zwischen arteriellen und arteriovenösen Aneurysmen wird durch die Pulscurve nicht zum Ausdruck gebracht, wie ein Blick auf unsere Curven lehrt, und damit Ebenaus Behauptung widerlegt.

Einen praktischen Wert bietet uns also die Pulskurvenzeichnung nicht; denn sie giebt im günstigsten Falle über Verhältnisse der Aneurysmen Auskunft über die uns die einfache Palpation und vielleicht auch Auskultation besser und müheloser unterrichtet. —

Im folgenden sei auch noch die Therapie und Prognose, so weit unsere Fälle neuen und interessanten Stoff bieten, behandelt. Die früher und z. T. noch jetzt von manchen Aerzten geübten unblutigen Behandlungsweisen kann ich übergehen: sie sind genügend bekannt und es ist

genügend zu ihrer Empfehlung und Verwerfung geschrieben. Nur möge es mir gestattet sein auf die grosse Gefahr des leider noch immer geübten Verfahrens der Injektion coagulierender Substanzen hinzuweisen. Die Thromben, die eine solche Behandlung in den Aneurysmen erzeugt, können vom Blutstrom mit fortgerissen werden und als Embolieen die unheilvollste Wirkung haben. Dasselbe gilt von der Acupunctur und ähnlichen Verfahren.

Von operativen Behandlungsweisen sind die 3 wichtigsten

1. Hunterscne Methode: Unterbindung der zuführenden Arterie,

2. die Methode des Anthyllus: Unterbindung der zu- und abführenden Arterie nebst Ausräumung des Sackes,

3. die von Philagrius empfohlene, von Purmann 1699 zuerst ausgeführte Exstirpation des Sackes.

Das letztere ist das an der hiesigen kgl. chirurg. Klinik geübte Verfahren, welches auch an 5 der mitgeteilten Fälle zur Ausführung kam. Bei Fall III wurde die Operation verweigert.

Die grosse Gefahr einer jeden operativen Behandlung des Aneurysma besteht in der notwendigen Unterbindung der ein ganzes Glied versorgenden Arterie und anderer Gefässe. Diese Gefahr ist dieselbe bei allen 3 Operationsmethoden. Die Exstirpation hat den Vorzug vor den andern beiden Methoden, dass sie einen nicht oder schlecht ernährungsfähigen Teil, der als Fremdkörper nur schädliche Wirkungen ausüben kann, mit entfernt und dass sie am sichersten einer Nachblutung vorbeugt.

Bei der Unterbindung der Arterie muss darauf Bedacht genommen werden, möglichst alle Bedingungen zur schnellen Herstellung eines Collateralkreislaufes zu schaffen.

Ein zurückgebliebener aneurysmatischer Sack mit den eingeschlossenen thrombotischen Massen etc. verschlechtert diese Bedingungen bedeutend, weil er die an ihm vorbeiziehenden Gefässe und Nervenstränge drückt, weil er entzündungserregend wirkt und weil er sehr leicht der Necrose verfällt.

Andererseits ist es wiederum nötig, alle lebensfähigen und zum Leben nötigen Organe zu erhalten und man muss, wenn solche mit dem Aneurysmasack verwachsen sind, lieber ein Stück des Sackes erhalten als das betreffende Organ verletzen. Dies gilt ganz besonders von den fast immer mit dem Sack verwachsenen Nerven und Venen. Gewöhnlich ist die Vene fest mit der Aneurysmawand verwachsen, ihre Schonung erfordert dann grosse Sorgfalt der Präparation.

Es giebt Autoren, welche ihre Unterbindung für ungefährlich halten, selbst bei Exstirpation des Poplitealaneurysma z. B. Meinhard Schmidt[15]). Allein es ist anzunehmen, dass das Zurückbleiben eines Sackrestes weniger unheilvoll wirkt als die Unterbindung eines so wichtigen Gefässes.

Bei arterio-venösen Aneurysmen muss allerdings immer eine Vene mit unterbunden werden, und unsere beiden derartigen Fälle haben sogar den denkbar günstigsten Ausgang gehabt. Das waren jedoch Aneurysmen am Arm, und die dabei unterbundenen Venen haben für das Glied lange nicht die Bedeutung wie die V. poplitea.

Die Prognose ist bei inneren Aneurysmen eine durchaus schlechte. Es werden allerdings in der Litteratur hier und da Fälle von spontaner Heilung oder von Heilung infolge irgend einer der bei inneren Aneurysmen gebräuchlichen Therapie angegeben, doch ist wohl kein Fall unzweifelhaft sicher. Eine derart ungünstige Prognose bot auch Fall III, besonders da er durch eine ausgedehnte Herz- und Gefässerkrankung komplizirt war. Die Prognose der äuseren Aneurysmen richtet sich nach dem Sitz und den anatomischen Verhältnissen.

Die Aneurysmen der Extremitäten führen, sich selbst überlassen, gewöhnlich zur Gangrän des distalen Endes der Extremität. Auch Lähmungen und andere durch ihren Druck auf die Organe bewirkte Erscheinungen bringen sie hervor. Spontane Heilungen mögen vorkommen, auf dem Wege, der von Hodgson[6]) und nach ihm von anderen angegeben ist.

Die Exstirpation der Geschwulst hat in letzter Zeit eine verhältnissmässig gute Prognose gewonnen. Das zeigen auch unsere Fälle. Nur ist es sehr auffallend, dass bei genau gleicher Behandlungsweise der beiden mitgeteilten Poplitealaneurysmen Fall II gut heilte, während Fall I den Ausgang in fortlaufende Gangrän nahm. Beide Fälle unterschieden sich dadurch, dass Fall I viel länger bestand und durch ausgedehnte Herz- und Gefässerkrankung kompliziert war. Es ist daher anzunehmen, dass hochgradige Atheromatose die Prognose verschlechtert, weil sie die Ausbildung des Collateralkreislaufes erschwert und überhaupt die körperliche Ernährung herabsetzt.

Dieselbe Wirkung hat ein zu langes Bestehen des Aneurysma. Denn wenn auch bei langer Dauer eines Aneurysma sich allmählich andere Gefässbahnen ausbilden, so hindert doch seine Ausdehnung die Ernährung der Glieder und

giebt andrerseits wieder zu andern Gefässerkrankungen Veranlassung.

Demnach haben bei Ausschluss einer anderen Komplikation die frischen traumatischen arteriellen Aneurysmen die beste Prognose (Fall VI), besonders wenn sie an sekundären Arterien sitzen, und die schlechteste die in Folge von allgemeiner Gefässerkrankung entstandenen, und zwar um so schlechter, je näher das Aneurysma dem Herzen ist (Fall III).

Andrerseits jedoch unterscheiden sich die traumatischen Aneurysmen, besonders ältere, unvorteilhaft von den spontanen insofern, als sie infolge der primären Verwundung umfangreichere Verwachsungen einzugehen pflegen und es so bei der Exstirpation oft unmöglich ist, wichtige Organe zu schonen.

Zum Schluss habe ich noch die angenehme Pflicht zu erfüllen, Herrn Geheimrat Prof. Dr. von Bergmann für die gütige Ueberlassung der Krankengeschichten, sowie seinem Assistenten, Herrn Stabsarzt Dr. Geissler für die Zuweisung des Themas und liebenswürdige Unterstützung bei Anfertigung dieser Arbeit den herzlichsten Dank auszusprechen.

Litteratur.

1) Bramann. Das arteriell-venöse Aneurysma. Archiv für Chir. Bd. 33.
2) Eppinger. Pathogenesis der Aneurysmen. Archiv für Chir. Bd. 35.
3) Eulenburg. Real-Encyclopaedie. Bd. 23.
4) Fütterer. Ueber einen Aortenriss mit Bildung einer falschen Klappe. Virch. Arch. Bd. 104.
5) Helmstedter. Mode de formation des avévrysmes spontanés. Diss. inaug. Strassburg 1873.
6) Hodgson. Von Krankheiten der Arterien und Venen.
7) Köhler. Vorstellung eines Aneurysma der A. anonyma. Chir. Gesellschaft 1892.
8) Köster. Ueber die Entstehung der spontanen Aneurysmen und die chron. Mesarteriitis. Sitzungsberichte der niederrheinischen Gesellschaft für Natur- und Heilkunde in Bonn. 19. Januar 1875.
9) Köster. Berliner klin. Wochenschrift 1875 No. 23 und 1876 No. 31.
10) Krafft. Ueber die Entstehung der wahren Aneurysmen. Diss. inaug. Bonn 1877.
11) Larrey's Medizinisch chirurgische Denkwürdigkeiten.
12) Marey. La circulation du sang à l'état physiologique et dans les maladies. Paris 1881.
13) Quinke. Aneurysmen. Ziemssens Handbuch, Bd. 6, S. 375.
14) v. Recklinghausen. Virch. Arch. Bd. 30, S. 373.
15) Rokitansky. Lehrbuch der pathol. Anatomie.
16) Rokitansky. Ueber einige der wichtigsten Krankheiten der Arterien.
17) Sack, Ueber Phlebosklerose und ihre Beziehungen zur Arteriosklerose. Virch. Arch. Bd. 112.
18) Schmidt, Meinhard. Totalexstirpation des Poplitealaneurysma. Chir. Gesellschaft 1892.
19) Thoma. Ueber die Abhängigkeit der Bindegewebsneubildung in der Arterienintima von den mechanischen Bedingungen des Blutumlaufs. Virch. Archiv Bd. 93, 95, 104, 105, 106.
20) Thoma. Untersuchungen über Aneurysmen. Virch. Arch. Bd. 111, 112, 113.
21) Virchow. Ueber die Erweiterung kleiner Gefässe. Virch. Arch. Bd. 3.
22) O. Weber. v. Pitha und Billroth, Handbuch der Chirurgie. Bd. II, II, 1.
23) Zahn. Fall von Aortenaneurysma mit geheilten Querrissen der Intima und Media. Virch. Arch. Bd. 73.
24) Zahn. Untersuchung über die Vernarbung von Querrissen der Arterienintima und Media nach vorheriger Umschnürung. Virch. Arch. Bd. 96.

Thesen.

1) In der Therapie der Aneurysmen sind die operativen Behandlungsmethoden und besonders die Exstirpation jeder anderen vorzuziehen.

2) Bei Osteomyelitis acuta ist so früh wie möglich der Knochen aufzumeisseln.

3) Bei Blutungen nach der Geburt ist die Uterustamponade nur in den allerseltesten Fällen indiciert.

Lebenslauf.

Verfasser, Otto Friedrich Karl Ille, evangelischer Konfession, Sohn des Zimmermeisters Eduard Ille in Berlin, wurde daselbst geboren am 3. Mai 1870. Er besuchte das Leibniz-Gymnasium zu Berlin, welches er Mich. 1890 mit dem Zeugnis der Reife verliess. Er studierte seitdem in Berlin, bestand im Sommersemester 1892 die ärztliche Vorprüfung und am 20. November 1894 das Examen rigorosum.

Während seiner Studienzeit besuchte er die Vorlesungen, Kliniken und Kurse der Herren: v. Bardeleben, v. Bergmann, du Bois-Reymond, Fraentzel, Gad, Gerhardt, Gurlt, Heubner, Hertwig, v. Hofmann, Jolly, Kossel, Krabbe, Kundt, Lewin, Leyden, Liebreich, Martin, Munk, Olshausen, Pinner, Preyer, Rabl-Rückhard, Rubner, Schlange, Schoeler, F. E. Schulze, Schweigger, Siemerling, Silex, Virchow, Waldeyer, Winter, Zuelzer.

Allen diesen Herren, seinen hochverehrten Lehrern, besonders Herrn Geheimrat v. Bergmann, in dessen Klinik er als Coassistent Gelegenheit zu praktischer Thätigkeit fand, spricht Verfasser hiermit seinen besten Dank aus.

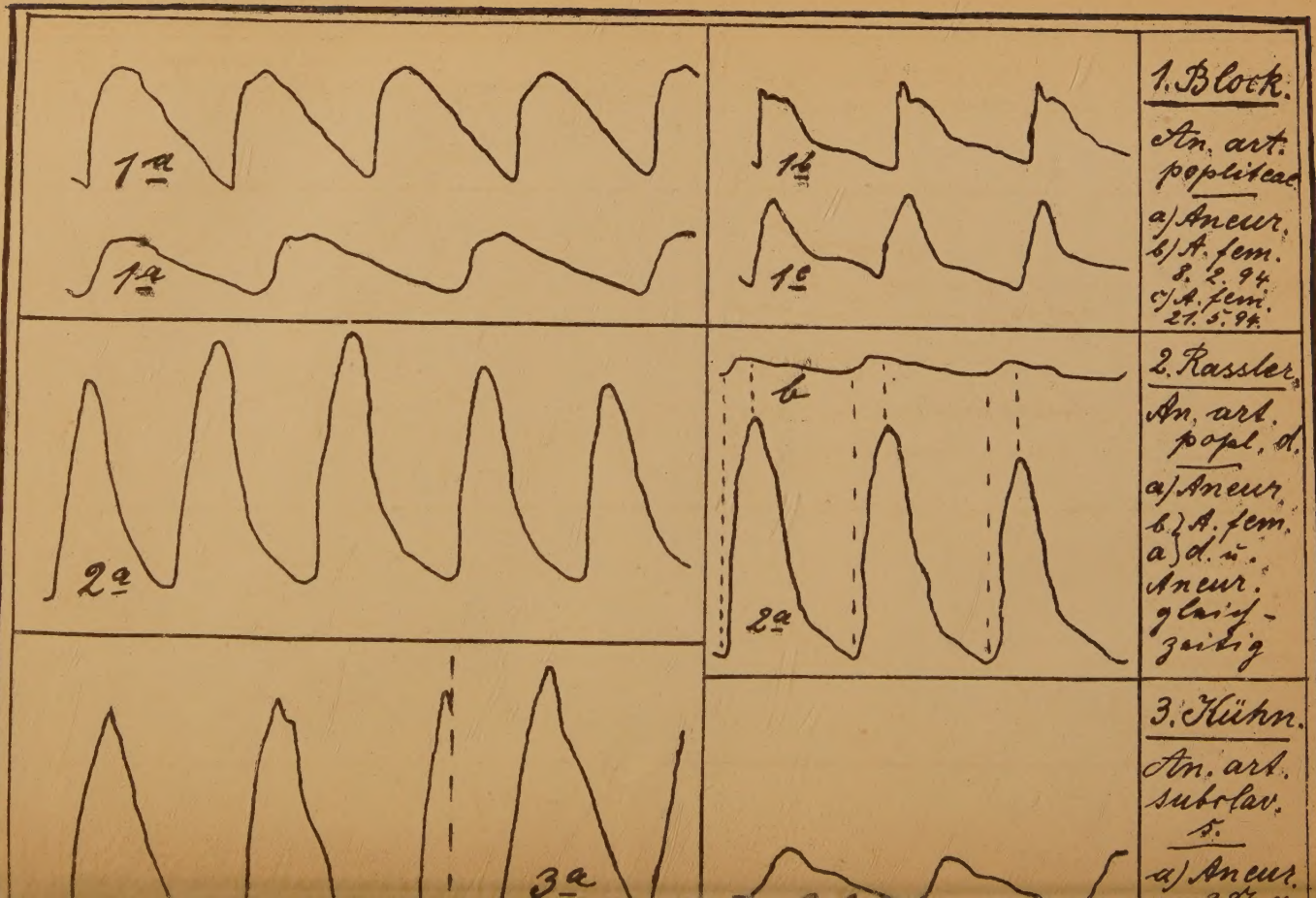
1a
1a
1b
1c
1. Block.
An. art. poplitea.
a/ Aneur.
b/ A. fem. 8. 2. 94.
c/ A. fem. 21. 5. 94.
2a
b
2a
2. Rassler.
An. art. popl. d.
a/ Aneur.
b} A. fem.
a} d. s.
Aneur.
gleichzeitig
3a
3. Kühn.
An. art. subclav. s.
a/ Aneur.



aus dem Aneur.





4. Kurtze.

An. arter.-ven. traum. art. axill. s.

a/ Aneur.

b/ A. fem.

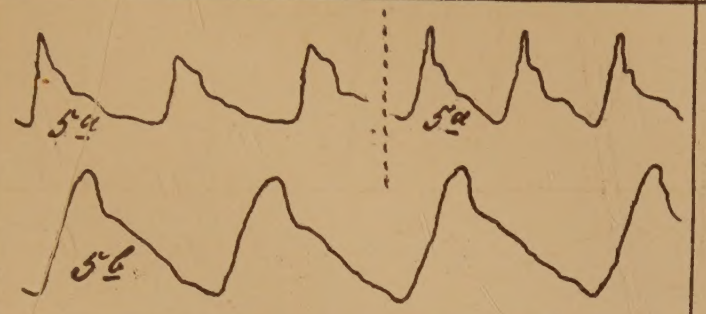

a/ Pulsation mit Marey's Sphygmogr.

b/ Zeichnung der Curve mittelst eines Winkelhebels.

5. Seidel.

An. arter.-ven. traum. art. brach. d.

a/ b/ Aneur.



6. Lorenz.

An. traum. art. radial. d.